Lane Medical Libra

Ein Beitrag

zur

chirurgischen Pathologie

des

Ellbogengelenks

Inaugural-Dissertation

zur Erlangung der Doctorwürde

unter dem Protectorate des Herrn

Prof. Dr. Rüdinger.

Der

medicinischen Facultät zu München

vorgelegt von

Franz Schmitz

approb. Arzt

aus Grevenstein *(Provinz Westfalen).*

MÜNCHEN.

Druck und Verlag von Ernst Stahl.

1880.

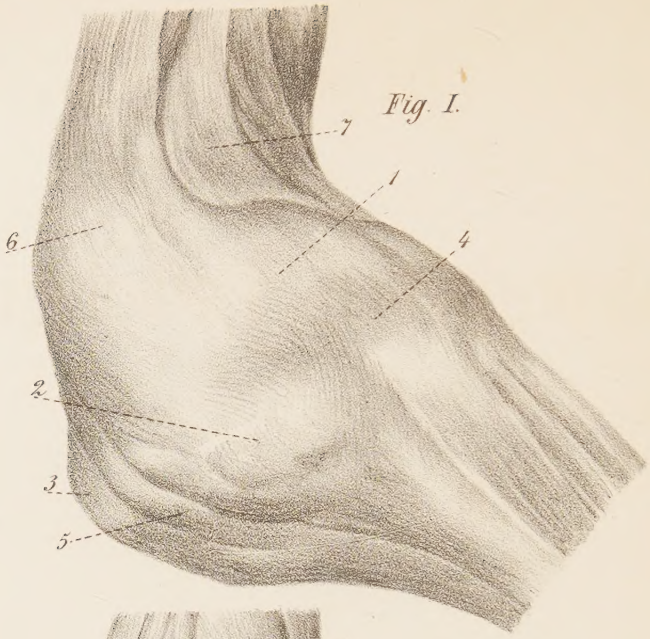

Fig. I.

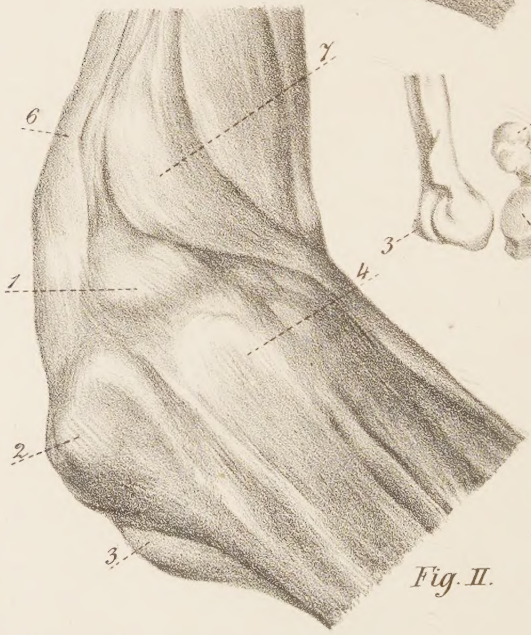

Fig. II.

Fig. III

Ein Beitrag

zur

chirurgischen Pathologie

des

Ellbogengelenks

von

FRANZ SCHMITZ.

Mit drei Abbildungen.

MÜNCHEN.
Druck und Verlag von Ernst Stahl.
1880.

Seinem lieben Vater

gewidmet

vom Verfasser.

Digitized by the Internet Archive
in 2026

https://archive.org/details/IA40153307_0252

Die Veränderungen, welche das Ellbogengelenk in Folge eines isolirten Abbruches der trochlea oder der eminentia capitata erfährt, sind bis jetzt im Allgemeinen wenig der Gegenstand eingehenderer Untersuchungen gewesen. Es tragen jedoch gerade bei derartigen Fracturen verschiedene Momente dazu bei, hochgradige Störungen der physiologischen Gelenkfunctionen und einen sehr abnormen Heilungsverlauf der durch das Trauma entstandenen Verletzungen der Knochen und Weichtheile zu veranlassen. Man denke nur an die in solchen Fällen vorliegende günstige Gelegenheit zu einer Dislocation des fracturirten Knochenstückes durch Muskelzug oder durch die Einwirkung des auf dasselbe als seinen Gelenkkörper sich stützenden entsprechenden Vorderarmknochens, so dass also zugleich auch eine Luxation des letzteren oder auch beider Vorderarmknochen entsteht; man berücksichtige bei einer in das Gelenk hineinreichenden Fractur die der Heilung ungünstige Bespülung mit der Synovial-Flüssigkeit. Das auf das Ellbogengelenk einwirkende Trauma kann aber auch die hier gelegenen grossen Gefässe und Nerven berühren und zwar entweder durch die directe Gewaltseinwir-

kung oder indirect in Folge der an den Knochen oder Gelenken gesetzten Veränderungen. In letzterer Hinsicht wird wohl am meisten der nervus ulnaris bei seiner innigen Beziehung zum Ellbogengelenk in Frage kommen. Ich hatte Gelegenheit, einen Fall anatomisch genauer zu untersuchen, in welchem verschiedene Veränderungen der genannten Art, ursprünglich veranlasst durch eine Fractur des condylus externus humeri, stattgefunden hatten; ein fast zu gleicher Zeit an einer Leiche vorgefundener Bruch desselben Gelenkkörpers bot eine willkommene Veranlassung, Vergleichungen der Folgezustände der primär gesetzten Verletzung und Untersuchungen über den Grund der Verschiedenheiten jener Folgezustände anzustellen.

Vollständige Analogien des ersten mir vorliegenden Falles habe ich in der Literatur nicht vorgefunden; ich muss mich in dieser Hinsicht auf die Zusammenstellung einiger Skizzen über Fracturen des condylus externus humeri, die Erwähnung einer in gewissem Sinne ähnlichen, jedoch nicht durch eine derartige Fractur bedingten Luxation des Vorderarmes und die Anführung zweier Fälle von Alteration des nervus ulnaris begnügen, welche allerdings ebenfalls durch eine andere ursprüngliche Verletzung hervorgerufen war.

Von Fracturen des condylus externus humeri, welche sich in das Ellbogengelenk hinein erstrecken, hat *Gurlt* (»Handbuch der Lehre von den Knochenbrüchen«) fünf Fälle aus der französischen und englischen Literatur zusammengestellt. *A. Mercier**) fand an dem linken humerus eines Cadavers eine Fractur vertikal mitten durch die trochlea, sodann schräg nach aussen verlaufend und $1^1/_2$‴ oberhalb des condylus

*) Bulletin de la Soc. anat. de Paris XII année 1837. p. 188.

externus endigend. Das fracturirte Stück war so dislocirt, dass die Gelenkfläche desselben nach aussen, der condylus externus nach oben sah, und wurde in dieser Stellung durch ziemlich schlaffes fibröses Gewebe erhalten. Die beiden Vorderarmknochen, welche zu einander in normalen Beziehungen standen, waren nach aussen und oben hin ausgewichen, so dass der radius mit der nach unten gerichteten Fracturfläche des condylus externus, die fossa sigmoidea major mit dem durch die beiden Fragmente gebildeten Winkel in Contact stand.

F. Bouisson *) beschreibt einen an einem rechten humerus vorgefundenen Schrägbruch, der, von oben und aussen nach unten und innen gerichtet, den condylus externus humeri mit Einschluss der eminentia capitata und eines Theiles der trochlea abgesprengt. Die Fracturflächen sind durch Pseudarthrose vereinigt, zwischen dieselben schiebt sich das olecranon ulnae. Die fovea supratrochlearis posterior ist verschwunden, das zu einer Gelenkfläche gewordene obere Ende des olecranon steht mit der Fracturfläche des humerus in Verbindung. Das fracturirte Stück ist voluminös, hypertrophisch; es articulirt mittelst seines verdickten unteren Randes mit dem radius und berührt mit seinem inneren Winkel die fossa sigmoidea major. Der Knorpelüberzug der Gelenkfläche der ulna ist zur Hälfte resorbirt, der radius ist vollkommen normal.

Malgaigne **) fand bei einem vierzigjährigen Manne eine in der Kindheit acquirirte Fractur des condylus externus humeri, welche, durch die Mitte der trochlea gehend, sich

*) Annal. de la Chirurgie franç. et etrang. T. IX. 1843. p. 333. obs. 4.

**) Fractures. Atlas Pl. IX.

7 cm. an der Aussenseite des humerus hinauf erstreckt. Das fracturirte Stück ist etwas consumirt, nicht einmal fibrös mit dem humerus vereinigt, so dass bei Bewegungen des Armes sich die Fragmente an einander reiben. Ausserdem sind abgerundete knöcherne Körper, abgeschliffene eburnirte Knochenflächen, eine hypertrophische Vergrösserung aller Gelenktheile und eine Luxation der Vorderarmknochen nach innen vorhanden.

*K. W. Smith**) constatirte bei einer Leiche eine vor längeren Jahren stattgefundene Fractur des condylus externus humeri einschliesslich der eminentia capitata und eine Luxation des Vorderarmes zugleich mit dem fracturirten Stücke nach hinten, aussen und oben. Letzteres ist durch Pseudarthrose mit dem humerus vereinigt. Bei Extension und Contraextension lässt sich die Luxation einrichten, doch erscheint bei Aufhören der Wirkung der Extension die Deformität grösstentheils wieder. An dem am meisten veränderten humerus sind trochlea und eminentia capitata, ebenso beide foveae supratrochleares vollständig verschwunden. Der stark vergrösserte und in seiner Form veränderte condylus externus ist an seiner dem capitulum radii zugewandten Fläche tief concav. Das Radio-Humeralgelenk ist von einer dicken Kapsel umgeben, von deren inneren Fläche ein auf der Grube des capitulum radii sich inserirender, dem normalen ligamentum teres des Hüftgelenks analoger, dicker ligamentöser Strang ausgeht.

Aus dem Mus. of the R. C. S. of Engl. Nr. 3280 führt *Gurlt* noch einen Fall an, in dem sich zwei Fracturen von dem äusseren Rande des humerus schräg in das Gelenk hinein

*) Dublin quart. journ. of med. sc. Vol. I. 1844. p. 225.

erstrecken; der Vorderarm ist mit dem condylus externus, welcher mit dem radius seine Gelenkverbindung behalten, nach aussen luxirt. Die Beziehungen zwischen radius und ulna sind normal. Die Ränder der Bruchstücke des humerus sind abgerundet und glatt, jedoch hat keine Vereinigung zwischen denselben stattgefunden. Die ganze Gelenkportion der ulna. ist missgestaltet, der Radiuskopf vergrössert und abgeflacht. Die einzelnen Theile des Gelenkes scheinen einer Bewegung fähig gewesen zu sein.

Hamilton (»Knochenbrüche und Verrenkungen«. Deutsch von Dr. *A. Rose*) beobachtete neunzehn Fracturen des condylus externus humeri, welche mit einer einzigen Ausnahme sich bei Kindern unter 14 Jahren ereigneten. In der grossen Mehrzahl dieser Fälle war die Fractur durch directe Gewalt, gewöhnlich durch einen Fall auf den Ellbogen, hervorgerufen. Die Fragmente vereinigten sich bei fünfzehn dieser Fracturen sehr bald durch Zwischenlagerung von callus; bei vieren derselben erfolgte theils keine Vereinigung, theils nur eine fibröse, und es fuhr dann das fracturirte Stück fort, sich mit dem radius zu bewegen. Bei Streckung des Armes war, als eine wahrscheinliche Folge von Verschiebung des kleineren Fragmentes nach oben, bisweilen ein Abweichen des Vorderarmes nach der Radialseite hin zu beobachten.

Die Form der Umdrehungsluxation des Vorderarmes, unter welche Rubrik die bei den von mir beobachteten Fällen vorliegenden Luxationen zu stellen sind, wurde von *Pitha* auf Grund eines Falles von *Maisonneuve* aufgestellt.*) Bei der completen Luxation nach aussen steht der Vorderarm in starker Pronation, was aus der intensiven Spannung, welche

*) *Albert,* Lehrbuch der Chirurgie.

die Pronatoren erfahren, wohl begreiflich ist. In einzelnen Fällen wurde gesehen, dass der Vorderarm um seine Längsachse so gedreht war, dass die hintere Fläche desselben nach vorne sah. Denken wir uns den so gedrehten Vorderarm nicht lateralwärts neben, sondern vor dem humerus stehen, so haben wir das Bild einer Umkehrungsluxation. Es liegt nunmehr das oleranon ulnae in der fovea supratrochlearis anterior, während der processus coronoideus in der fovea supratrochlearis posterior des humerus gelegen ist.

Eine mit bedeutender Alteration von Gefässen und Nerven complicirte Luxation des linken Ellenbogengelenks beschreibt Prosector Dr. *M. Holl.* Der Fall fand sich an der Leiche eines im mittleren Lebensalter stehenden männlichen Individuums in Folge eines wahrscheinlich vor längerer Zeit eingewirkten Traumas. Es hatte stattgefunden: Luxation des radius auf die vordere Fläche der unteren Epiphyse des humerus, Bruch des oberen Endes der ulna mit seitlicher Luxation, Anchylosirung der das Gelenk constituirenden Knochen in Beugestellung, Aufhören der arteria ulnaris, der nervi medianus und ulnaris in der plica cubiti in Folge von Zerreissung. Die arteria ulnaris beginnt wieder am unteren Viertel der ulna, durch einen Collateralkreislauf mit Blut versorgt. Vorderarm und Hand sind hochgradig atrophisch, die Finger in Greifenklauenstellung fixirt.

Professor Dr. *E. Zuckerkandl* glaubt bei einem der zwei in cadavere von ihm beobachteten Fälle von Gleiten des nervus ulnaris auf die volare Seite des epicondylus internus während der Flexion im Ellbogengelenke die Möglichkeit gegeben, dass diese beim Lebenden mit Reizungssympthomen einhergehende Erscheinung durch eine ausgeheilte Fractur bedingt war. Letztere hatte die eminentia capitata des

humerus abgesprengt, das fracturirte Stück war nach unten verschoben und in dieser Stellung angeheilt; dadurch hatte eine Umlagerung der Ellbogengelenkaxe stattgefunden, so dass dieselbe hier lateralwärts abfiel. In Folge dessen schiebt sich der innere Rand des musculus triceps bei der Flexion stärker nach innen, der vor ihm liegende nervus ulnaris macht diese Bewegung mit und gleitet, einmal auf die Spitze des epicondylus internus geschoben, mit Leichtigkeit auf dessen volare Fläche.

Eigene Beobachtungen.

An einer der hiesigen Anatomie überlieferten Leiche eines weiblichen Individuums fand sich eine nicht wieder ausgeheilte Fractur des condylus externus humeri mit einer Luxation des Vorderarmes nach *aussen*. Bei der näheren Untersuchung des auffallend verkürzten Vorderarmes ergab sich eine Atrophie sämmtlicher vom nervus ulnaris versorgten Muskeln, welche mit Wahrscheinlichkeit auf eine in Folge jenes Traumas entstandene Leitungsunfähigkeit des Nerven zurückzuführen ist. Was anamnestisch über den Fall zu erheben war, verdanke ich den gütigen Mittheilungen des königlichen Bezirksarztes, Herrn Dr. *Kosack* zu Wasserburg. Nach denselben ist bei der Therese R., Musikersgattin aus München, gestorben am 12. Februar 1880 im Alter von 39 Jahren als Strafgefangene zu Wasserburg, schon bei ihrem im Jahre 1874 erfolgten Eintritt in die Anstalt eine Verkürzung und Atrophie des rechten Vorderarmes bemerkt worden. Auch war der Gebrauch desselben derartig beschränkt, dass die Person nur zu leichter Arbeit und zwar als Nätherin verwandt werden

konnte. Ueber die Entstehung ihres Uebels hat die Person geäussert, dass an ihrem rechten Oberarm eine dicke Weinflasche abgeschlagen worden sei und sie, zu Boden stürzend, sich das Ellbogengelenk verrenkt habe. Es seien dann zweimal Versuche gemacht worden, die Verrenkung einzurichten, allein ohne Erfolg, und allmählig habe sie ein Dünnerwerden des Vorderarmes bemerkt. Im Uebrigen hat die Person während ihres Aufenthaltes in der Strafanstalt an Anämie, Metrorrhagien, chronischen Gehirnaffectionen, convergirendem Strabismus, Neuralgien und verschiedenen fieberhaften Zuständen gelitten.

Ein analoger Fall wurde fast zu derselben Zeit an dem linken Arm der Leiche eines erwachsenen männlichen Individuums vorgefunden; es war hier ebenfalls eine Fractur des condylus externus humeri vorhanden, zugleich eine Luxation des Vorderarmes nach *aussen*, jedoch lag eine weitere Complication nicht vor. Anamnestische Erhebungen konnten nicht gemacht werden.

Im Folgenden werde ich den ersten Fall ausführlicher beschreiben, den zweiten jedoch, wegen vielfacher Uebereinstimmung mit jenem allgemeiner abhandeln und nur auf die vorhandenen Verschiedenheiten von den bei dem ersten Falle gegebenen Verhältnissen näher eingehen.

Bei herabhängendem Oberarm tritt der Vorderarm mit ihm in einen medianwärts geöffneten Winkel von 105 Grad.*) Die Volarfläche der Hand ist der Vorderfläche des Körpers zugekehrt, der radius liegt oberhalb der ulna. Die Phalanx I der Finger ist extendirt, die Phalanx II stark, die Phalanx III in geringerem Grade flectirt. Das Ellbogengelenk

*) Vergl. die Abbildung Fig. I.

zeigt, von hinten betrachtet, eine lateralwärts aufsteigende Verbreiterung des Querdurchmessers, die normaler Weise bei herabhängendem Oberarm ziemlich horizontal gerichtet ist. In der Mitte jener Verbreiterung sieht man durch die Weichtheile hindurch einen kleinen Vorsprung und von diesem ausgehend eine schräg lateralwärts aufsteigende Kante. In der Ellbogenbeuge bildet sich nach aussen eine Bucht, die von den in dieser Richtung verschobenen Weichtheilen herrührt.

Die manuelle Untersuchung, für deren Ergebnisse ich vorausschicke, dass die Verhältnisse der einzelnen Theile zu einander zunächst in der eben erwähnten Stellung beschrieben sind, lässt vollständiges Intactsein der inneren Seite des humerus erkennen. Palpirt man nun von innen nach aussen den Rand der fovea supratrochlearis posterior, so gelangt man ungefähr in der Mitte desselben auf den oben erwähnten Vorsprung und von diesem aus nimmt jene schon durch die Inspection zu constatirende Kante ihren Ausgang. Dieselbe lässt sich bis zur Aussenseite des humerus verfolgen; hier findet sich ein ihr aufliegendes bewegliches Knochenstück. Vor diesem Knochenstücke ist das Köpfchen des radius, unter demselben das olecranon ulnae deutlich zu fühlen. An der normalen Stelle des condylus externus humeri liegt das olecranon ulnae, seine Spitze dem medianen Rande der fovea supratrochlearis posterior zukehrend. Der processus coronoideus ulnae liegt vor dem medianen Rande der fovea supratrochlearis anterior. Die cavitas sigmoidea major der ulna liegt also an der Aussenseite des humerus und kehrt ihre Fläche diesem Knochen von aussen zu: *sie umgreift gleichsam von aussen den humerus in seiner Längsaxe*. Der innere Rand der ulna sieht nach unten, der Radialrand nach

oben. Das capitulum radii liegt normal in der incisura sigmoidea minor, also hier oberhalb der ulna; seine Gelenkfläche sieht nach hinten und oben. Bei der Flexion und Extension des Vorderarmes bewegt sich das hinter dem radius gelegene Knochenstück mit dem Vorderarm, bei der Pronation und Supination jedoch bleibt es unbeweglich. Es documentirt sich in Folge des Gesagten also als der abgebrochene condylus externus humeri mit Einschluss der eminentia capitata, die oben beschriebene Kante an der hinteren Seite des humerus als der Rand einer schräg lateralwärts aufsteigend durch diesen Knochen gehenden Fracturfläche. Das fracturirte Stück lässt sich vom humerus bis zu einer Entfernung von ungefähr 1 cm. abheben; bei der Reibung der Fracturflächen aneinander ist jedoch keine Crepitation fühlbar.

Fassen wir die vorliegenden Verhältnisse zusammen, so ergibt sich als Diagnose *eine in das Gelenk hineinreichende Fractur des condylus externus humeri mit Einschluss der eminentia capitata und vielleicht eines Theiles der trochlea, Verschiebung des fracturirten Stückes nach oben, Umdrehungsluxation des Vorderarmes im Umfange von ungefähr 90 Grad nach aussen und oben; die Fracturflächen sind durch Pseudarthrose vereinigt.*

Es ist von vornherein zu erwarten, dass bei derartigen Veränderungen der Gestalt und Lage der das Gelenk constituirenden Knochen sich auch die Functionen des Gelenkes bedeutend anders verhalten müssen, als normaler Weise. Der normale Mechanismus des Gelenkes ist für Flexion und Extension aufgehoben; die Gelenkaxe für diese Bewegungen steht ungefähr auf der Mitte der Fracturfläche des humerus senkrecht. Da die cavitas sigmoidea major dieser Fläche aufliegt, so ist

auch eine Roll-Bewegung der ulna um die Längsaxe des humerus möglich. Während also normaler Weise sich humerus und ulna nur in einer einzigen Ebene bewegen, *haben sie hier zwischen zwei aufeinander senkrecht stehenden Ebenen freien Spielraum.*

Extendirt man bei herabhängendem Oberarm den Vorderarm, so treten dieselben in einen medianwärts geöffneten Winkel von 140 Grad; dabei weicht der Vorderarm etwas nach aussen ab.*) Die Länge des letzteren beträgt von der Ellenbogenbeuge bis zum Brachio-Carpalgelenk 21 cm., die des Oberarmes von der Ellbogenbeuge bis zum unteren Rande der cavitas glenoidalis des Schultergelenks ebenfalls 21 cm. Beide erscheinen also in dieser Stellung um je 2 cm. gegenüber der zuerst geschilderten verlängert. Das olecranon ulnae ist etwas nach hinten gerückt, seine Entfernung vom condylus internus beträgt 4 cm. Der radius hat das fracturirte Stück so weit vom humerus abgezogen, dass man den kleinen Finger zwischen beide Fracturränder einschieben kann. Die Gelenkkörper sind fast überall ausser Contact; zwischen cavitas sigmoida major und humerus kann man an den meisten Stellen einen Bleistift einführen. Die musculi brachialis internus, biceps, supinator longus sind ziemlich fest gespannt. Forcirt man die Extension, so weicht der Oberarm noch um ein Geringes nach aussen ab, dann aber stösst die Spitze des olecranon ulnae gegen den noch erhaltenen medianen Rand der fovea supratrochlearis posterior; zugleich stemmt sich der innere, hier zum unteren gewordene Rand des processus coronoideus ulnae gegen die fovea supratrochlearis anterior.

*) Vergl. die Abbildung Fig. II.

Bei der Flexion, ebenfalls bei herabhängendem Oberarm vollzogen, beträgt der Umfang des Winkels, den der Vorderarm mit dem Oberarm bildet, 60 Grad; zugleich neigt ersterer merklich medianwärts zu. Der radius hat sich 4 cm. über die Aussenseite des humerus geschoben, das fracturirte Stück vor sich her treibend; nunmehr stemmt sich dieses gegen den äusseren Rand des musculus triceps, welcher weit nach vorn und aussen vorspringt. Das olecranon ulnae ist weit nach unten und etwas nach vorn gerückt, seine Entfernung vom condylus internus beträgt 6 cm. Die Forcirung der Flexion wird hauptsächlich durch das Anstemmen des Radialrandes des processus coronoideus ulnae an den noch erhaltenen medianen Theil der fovea supratrochlearis anterior beschränkt. Die Gelenkkörper liegen in dieser Stellung überall eng einander an; der Contact ist ein so inniger, dass derselbe auch durch starkes Voneinanderziehen der Gelenkflächen nicht aufgehoben werden kann.

Da bei rechtwinkliger Beugung des Vorderarmes die Fläche der cavitas sigmoidea major der unteren Längsfläche des humerus wie einer Rolle aufliegt, lässt sich, wie bereits oben gesagt, der Vorderarm auch in einer vom Oberarm senkrecht durchschnittenen Ebene bewegen. Fixirt man den Oberarm in herabhängender Stellung, so lässt sich der Vorderarm so weit nach aussen rollen, dass seine Längsaxe parallel zur Sagittalebene des Körpers gerichtet ist. Die Entfernung des olecranon ulnae vom condylus internus beträgt dann 5 cm.; die Spitze des olecranon stemmt sich gegen den medianen Rand der fovea supratrochlearis posterior. Nach innen ist eine derartige Bewegungsexcursion so weit möglich, bis der Vorderarm zur Frontalebene parallel gerichtet ist; das olecranon ulnae ist nunmehr 7 cm. vom condylus

internus entfernt, der processus coronoideus ulnae liegt dem medianen Theil der fovea supratrochlearis anterior fest an.

Pronation und Supination sind vollkommen normal; *der condylus externus bleibt fix.* Radius und ulna und radius und eminentia capitata des fracturirten Stückes haben in Bezug auf diese Bewegungen ihre gegenseitigen Beziehungen nicht im Geringsten geändert.

Man könnte es einigermassen befremdlich finden, dass bei einer Fractur des condylus externus die von ihm entspringende Muskelparthie des Vorderarmes seine Dislokation nach oben zuliess. Allein dem steht entgegen, dass jene Muskeln doch nur mit einzelnen Bündeln von dem fracturirten Stücke, mit der Mehrzahl derselben jedoch von seiner Umgebung am humerus entspringen, während andrerseits die musculi triceps, brachialis internus und biceps in ihrer Totalität an ulna und radius inseriren und diese Knochen, welche in Folge der Fractur des grössten Theiles des humerus-Gelenk-Endes ihren Stützpunkt nach oben verloren haben, nach dieser Richtung hin zu dislociren trachten. Der condylus externus, welcher mit dem radius seine feste Gelenkverbindung behalten, wurde von diesem mit fortgeschoben.

Die Präparation der Weichtheile des Oberarms ergibt eine hochgradige Degeneration einer *bestimmten Muskelparthie* und zwar ist ausschliesslich die vom *nervus ulnaris versorgte* die ergriffene. Der musculus flexor carpi ulnaris, welcher übrigens hier auch einen Zweig vom medianus erhält, ist verhältnissmässig am wenigsten afficirt. Er bildet einen gelblich weissen, an seiner Ursprungsstelle noch blass röthlichen, dünnen, schlaffen Strang. Das Mikroscop zeigt eine beträchtliche Vermehrung des interstitiellen Bindegewebes, die einzelnen Muskelfasern sind dadurch weit ausein-

andergedrängt und comprimirt. Der musculus adductor pollicis fehlt vollständig; der tiefe Kopf des musculus flexor pollicis brevis ist sehr dünn, von weisslich streifigem Aussehen. Die Muskulatur des Kleinfingerballens fehlt vollständig, ebenso der musculus lumbricalis IV. Die musculi interossei sind sämmtlich sehr dünn, bandartig, von blassgelbem streifigen Aussehen. Bei der mikroskopischen Untersuchung verschwindet die kleine Anzahl der noch vorhandenen Muskelfasern fast vollständig gegenüber der massenhaften Wucherung derb faserigen Bindegewebes, jene Muskelfasern aber zeigen eine undeutliche, verwaschene Querstreifung und sind an verschiedenen Stellen mit Fettkörnchen imprägnirt.

Das ausschliessliche Befallensein der vom nervus ulnaris versorgten Muskelparthie liess von vornherein bei seiner wichtigen Beziehung zum Ellbogengelenk eine Alteration dieses Nerven in Folge des eingewirkten Traumas erwarten. In der That ist derselbe, gleich unter dem condylus internus beginnend, in einer Länge von 6 cm ungefähr um die Hälfte seines Volumens gleichmässig platt verdickt, rauh, fest mit seiner Umgebung verwachsen. Mikroskopisch zeigt sich bei Querschnitten eine Bindegewebshyperpalsie bis zwischen die einzelnen Nervenfasern, soweit diese noch, wenn auch in undeutlichen Conturen und als solchem (!) nicht erkennbarem Axencylinder erhalten sind. Bei Zupfpräparaten findet man unter zahlreichen Bindegewebsfasern nur sehr wenige als frühere Nervenfibrillen erkennbare Gebilde; dieselben sind an verschiedenen Stellen fettig infiltrirt.

Wir haben also hier das Product einer chronischen Neuritis vor uns, deren Ursache wohl, wie gleich gezeigt wird, in einer durch die Luxation des Vorderarmes bewirkten

Zerrung des nervus ulnaris zu suchen ist. Normaler Weise tritt derselbe, eingeschlossen durch die fascia brachialis, in die Rinne zwischen olecranon ulnae und condylus internus, vor den innern Rand des musculus triceps. Indem nun das olecranon nach aussen luxirt ist, die ulna zugleich eine radialwärts gerichtete Drehung um ihre Längsaxe gemacht und schon bei der Extension einen Winkel mit der Innenseite des humerus bildet, erfährt der nervus ulnaris schon in dieser Stellung eine ziemlich beträchtliche Dehnung um den innern, hier zum unteren gewordenen Rand des olecranon. Flectirt man den Vorderarm, so tritt das olecranon, wie wir bereits oben gesehen, bedeutend tiefer, der Nerv aber, der durch den innern Rand des musculus triceps vor dem untern Seitenrande des olecranon fixirt ist, erleidet nunmehr eine offen in die Augen springende Zerrung. Vergleichende Messungen, welche auf die Weise angestellt wurden, dass die Verlaufsrichtung des nervus ulnaris an den Knochen durch eingeschlagene Nägel bezeichnet und nun durch einen um diese Nägel herumgeführten Faden die Längendifferenz zwischen zwei fixen Puncten bei Beugung und Streckung zuerst in der Luxationsstellung, nach Durchschneidung der Gelenkkapsel bei normaler Stellung von humerus und ulna bestimmt wurde, ergaben für die Luxationsstellung eine Längenzunahme jener Entfernung um 2 cm. bei der Extension und um 5 cm. bei der Flexion. Eine derartige, bei der jedesmaligen Bewegung des Armes wiederholte Beleidigung des Nerven erscheint wohl im Stande, den Grund zu einer Neuritis abzugeben. Die Bedingungen für eine Heilung derselben waren in Folge der steten Erneuerung des einwirkenden Reizes ausserordentlich ungünstige, der Ausgang in Lähmung zu erwarten. Auf die Leitungs-

unfähigkeit des Nerven ist denn auch ohne Zweifel die Degeneration der entsprechenden Muskelparthie zurückzuführen.

Beim Lebenden führt die Ulnaris-Lähmung, abgesehen von verschiedenen Bewegungsbeschränkungen, zu einer charakteristischen, stabilen Stellung der Phalangen zu einander, welche *Hüter* als »*Greifenklaue*« beschrieben hat, und die auf Lähmung der musculi interossei beruht. Dieselben beugen die Phalanx I und strecken die Phalanx II und III; sind sie gelähmt, so führen die Antagonisten eine dauernde Extension der Phalanx I und Flexion der Phalanx II und III herbei.

Die Untersuchung der Gelenkkapsel ergab, dass das ligamentum laterale internum des Ellbogengelenks grösstentheils gerissen war. Das ligamentum laterale externum und annulare radii zeigt sich vollständig intact. Zwischen dem fracturirten Stück und den Bruchrändern des humerus hat sich eine fibröse Kapsel gebildet, die mit der Kapsel zwischen humerus und ulna confluirt. Diese ganze Kapsel ist in ihrer totalen Ausdehnung sehr schlaff, die Gelenkkörper lassen sich nunmehr nach Abtrennung der Weichtheile noch weiter von einander abheben; doch ist eine Einrichtung der Luxation bei bestehender Gelenkkapsel nicht möglich.

Der Kapselraum zwischen humerus einerseits und ulna und condylus externus andrerseits hat, nach Durchschneidung der Kapsel gemessen, eine vertikale Länge von 7 cm. und eine horizontale Breite von 3 cm. Zahlreiche papillenförmige Zotten, Wucherungen des subsynovialen fetthaltigen Bindegewebes, reichen in das Gelenk hinein. Zwischen den beiden zu Gelenkflächen gewordenen Fracturflächen des humerus und seines fracturirten Stückes finden sich drei

isolirte, mehrere Centimeter lange, dünne schmale Bändchen nach Art des ligamentum teres des Hüftgelenks.

Der humerus hat in Folge der Fractur die laterale Ausbiegung seiner Längsaxe durch den condylus externus verloren, seine Aussenseite bildet eine vollkommen gerade Fläche.*) Der untere Theil derselben stellt die neue Ellbogen-Gelenkfläche von Seite des humerus vor; diese besteht von unten nach oben aus der sagittalen Durchschnittsfläche der trochlea, der der vorderen und hinteren fovea supratrochlearis und der ungefähr dreieckigen sagittalen Durchschnittsfläche des Diaphysentheils des humerus. Die Durchschnittsfläche der trochlea ist vollständig mit knorpeligem Callus bedeckt, der übrige Theil der neuen Gelenkfläche ist höckerig und rauh, die Vertiefungen meistentheils mit bindegewebigen Neubildungen ausgekleidet. Der noch erhaltene mediane Rand der trochlea ist seines Knorpelüberzuges verlustig gegangen, eine morphologische Aenderung, die durch Aussercontactsetzung mit der cavitas sigmoidea major der ulna bewirkt ist. Die grösste Ausdehnung der Fracturfläche des humerus beträgt 7 cm., dagegen die grösste Ausdehnung des fracturirten Stückes blos 3 cm. Dieses hat ungefähr die Gestalt einer dreiseitigen Pyramide, deren Basis von der eminentia capitata gebildet wird. Die Fracturfläche ist uneben, von bindegewebigen Wucherungen überkleidet. Die Spitze der Pyramide besteht aus zwei kleinen Knochenplatten, die ein Abhebeln von der Hauptmasse des Fracturstückes gestatten, jedoch nach aussen durch das Periost fixirt sind. Der Radialrand des olecranon ulnae ist etwas consumirt und rauh; das Köpfchen des radius erscheint um

*) Vergl. die Abbildung Fig. III.

ein Geringes verdickt. Sonstige Anomalien der Knochen sind nicht ersichtlich. Die Länge des humerus beträgt 31 cm., die der ulna 21 cm. und die des radius 20 cm.

Ganz analoge Verhältnisse, wie der vorhin beschriebene Fall darbot, fanden sich an dem linken Arm der Leiche eines erwachsenen männlichen Individuums. Ohne Zweifel hat das eingewirkte Trauma lange Zeit vor dem Tode desselben stattgefunden.

Bei herabhängendem Oberarm gelangt hier der Unterarm sofort in Extensionsstellung und zwar unter einem medianwärts geöffneten Winkel von 120 Grad. Betrachtet man das Ellbogengelenk von hinten, so fällt an der äusseren Seite des humerus eine winklige Einknickung auf, die als von dem nach oben verschobenen und zugleich lateralwärts ausgewichenen äusseren Gelenkkörper des humerus bedingt imponirt. Die Längsaxe des humerus trifft die hier gezogene linea intercondylica nicht senkrecht, sondern es bildet jene mit dieser zwei sehr ungleiche Complementwinkel, einen medianen stumpfen und einen lateralen spitzen. Das olecranon ulnae ragt ungefähr 2 cm. über die linea intercondylica empor; die ulna hat zugleich eine geringe radialwärts gerichtete Drehung um ihre Längsaxe gemacht, so dass die Spitze des Hakenfortsatzes statt nach vorn zu sehen, etwas nach innen gerichtet ist. Das Verhältniss zwischen radius und ulna ist normal. Am humerus ist die trochlea zum grössten Theil erhalten, jedoch ausser Contact mit der cavitas sigmoidea major. Die Fractur durchschneidet sagittal ungefähr die Mitte des Ellbogen-Gelenkkörpers des humerus und verläuft schräg nach aussen und oben. Das fracturirte Stück, den condylus externus mit Einschluss der eminentia capitata umfassend, ist beiläufig 4 cm. nach oben dislocirt

und mit dem radius in fester Gelenkverbindung. Zwischen condylus externus und humerus besteht eine Pseudarthrose, in der bei Beugung und Streckung die Fracturflächen articuliren. Diese haben eine sehr ungleiche Ausdehnung; während die Bruchhöhe am humerus 8 cm. misst, weist die äussere Fläche des fracturirten Stückes blos eine Höhe von 3 cm. auf. Letzteres ist also bedeutend consumirt.

Bei der Flexion schiebt sich das Köpfchen des radius quer über die Aussenseite des humerus, indem es die Basis des ihm fest anhaftenden fracturirten Stückes, die eminentia capitata, nach vorn rotirt und die demgemäss nach hinten gedrehte Spitze desselben sich gegen den äusseren Rand des musculus triceps anstemmt. Der Vorderarm bildet in der grösstmöglichen Flexionsstellung mit dem Oberarm einen Winkel von 60 Grad; das olecranon ulnae liegt dann in der linea intercondylica.

Pronation und Supination sind auch in diesem Falle vollständig normal.

Der nervus ulnaris wird durch die hier gegebenen Anomalien nicht alterirt. In Folge der Luxation der ulna nach aussen ist der innere Rand des musculus triceps, vor dem der Nerv liegt, allerdings etwas nach aussen mitverschoben. Allein da die ulna hier nur in kaum merklichem Grade sich radialwärts um ihre Längsaxe gedreht hat, so liegt der innere Rand des genannten Muskels hier noch auf der hinteren Fläche der trochlea, und es wird der vor ihm fixirte Nerv bei Bewegungen des Vorderarmes um die trochlea gerollt, und nicht, wie im ersten Falle, um den scharfen Seitenrand des olecranon gezerrt.

Nach Eröffnung des Gelenkes zeigen sich zwischen den Fracturflächen einzelne schmale bandartige Verwachsungen,

die als gedehnte Reste der ursprünglichen Kapsel gedeutet werden müssen. Die untere Fracturfläche des humerus, also die sagittale Durchschnittsfläche der trochlea, ist spiegelglatt, vollständig (neu) überknorpelt. Die cavitas sigmoidea major der ulna ist an der inneren Seite des processus coronoideus bedeutend seitlich abgeflacht; dieser abgeflachte Seitentheil der normalen Gelenkfläche artikulirt auf der eben erwähnten sagittalen trochlea-Durchschnittsfläche: die neue articulatio humero-ulnaris. An der Radialseite ist die cavitas sigmoidea major der ulna wie zusammengeschmolzen, der Ueberknorpelung beraubt und rauh anzufühlen.

Es sei mir an dieser Stelle noch gestattet, Herrn *Professor Dr. Rüdinger*, auf dessen freundliche Anregung ich die vorliegende Arbeit in der hiesigen anatomischen Anstalt ausgeführt habe, für die gütige Ueberlassung des Materials meinen wärmsten Dank auszusprechen.

Erklärung der Abbildungen.

Fig. I gibt eine Ansicht von dem Ellbogengelenk des zuerst beschriebenen Falles von aussen nach Bloslegung der Muskeln. Der Vorderarm befindet sich in der bei senkrecht herabhängendem Oberarm eintretenden Stellung. Man sieht die Aussenseite des Gelenkes gebildet von dem olecranon ulnae, welches die normale Lage des condylus externus humeri einnimmt. Letzterer liegt oberhalb des äussern hier zum oberen gewordenen Rande des olecranon ulnae. Vor dem condylus externus, ebenfalls oberhalb der ulna, liegt das Köpfchen des radius, welches vollkommen normal mit dem bei Pronation und Supination unbeweglich bleibenden, bei Flexion und Extension jedoch sich zugleich mit dem Vorderarm bewegenden fracturirten Stücke articulirt. Auch ist die Biegung des nervus ulnaris um den inneren hier zum unteren gewordenen Rand des olecranon ulnae ersichtlich.

Fig. II. Ansicht desselben Ellbogengelenkes von aussen bei extendirtem Vorderarm. Das olecranon ulnae ist etwas nach hinten gerückt, seine Spitze stemmt sich gegen den inneren Rand der hinteren fovea supratrochlearis. Der radius hat den condylus externus nach unten dislocirt.

Ueber die bei der Flexion des Vorderarmes entstehenden Verhältnisse kann man sich leicht nach Fig. I. orientiren, wenn man sich den Vorderarm in einem spitzen Winkel zum Oberarm geneigt vorstellt, wodurch dann das olecranon ulnae noch weiter nach unten rückt, das capitulum radii aber den seiner Gelenkfläche anliegenden condylus externus nach hinten verschiebt, so dass letzterer sich gegen den äusseren Rand des musculus triceps anstemmt. Es dürfte dann auch leicht sein, von der Zerrung des nervus ulnaris um den inneren zum unteren gewordenen Rand des olecranon, welches so tief nach unten bei der Flexion gerückt ist, sich eine Vorstellung zu machen.

Fig. III. Ansicht der das Gelenk constituirenden Knochen und zwar bei der in Fig. I. gezeichneten Stellung des Vorderarms zum Oberarm; nur sind die Vorderarmknochen mit dem condylus externus, um die Bruchfläche des humerus zu zeigen, von der Aussenfläche dieses Knochens abgezogen. Der humerus zeigt seine Aussenseite, radius und ulna gemäss ihrer durch die Luxation erlittenen Drehung um ihre Längsaxe die Hinterseite. Die untere Aussenseite des humerus stellt die Fracturfläche dar, auf der die cavitas sigmoidea major artikulirt. Der condylus externus kehrt seine Spitze nach oben, seine Gelenkfläche dem capitulum radii zu.

1) Condylus externus humeri.
2) Olecranon ulnae.
3) Condylus internus humeri.
4) Capitulum radii.
5) Nervus ulnaris.
6) Musculus triceps.
7) Musculus supinator longus.